



Déceler la maltraitance chez l'enfant

Identification des signes d'abus physique chez l'enfant

Les drapeaux rouges concernant l'histoire

Histoire vague sans aucune explication concernant le mécanisme pour la ou les blessures

Déni d'histoire de trauma, chez un enfant avec blessure évidente

Un détail de l'histoire change constamment lorsque répété

Une explication incohérente est donnée par rapport à l'âge, le type et la sévérité de la ou des blessures

Une explication est incohérente avec l'âge et/ou le stade de développement de l'enfant

Il y a un délai inexplicable ou inattendu observé avant la consultation

Des témoins rapportent de l'information significativement différente de la version du responsable de l'enfant

Les drapeaux rouges concernant l'examen physique

Lésions de la peau aux endroits suivants :
Pavillon de l'oreille, arrière des oreilles, ligne de cheveux derrière les oreilles, fesses, organes génitaux et cuisses

TOUTE blessure chez l'enfant qui ne se déplace pas par lui-même

Blessure à plusieurs organes/systèmes

Plusieurs blessures, à des stades de guérison différents

Blessures avec un motif reconnaissable (image positive ou négative)

Blessures à des endroits exemptes de proéminences osseuses ou toute autre localisation inhabituelle : torse, oreilles, visage, cou, partie proximale des bras

Blessure sévère inexplicquée



Déceler la maltraitance chez l'enfant

Les drapeaux rouges concernant les fractures

Fracture avec ecchymose associée (observé dans seulement 11% des cas de traumatisme accidentel, 28% après une semaine donc suspecter la maltraitance si présent)

Fracture chez les enfants qui ne se déplacent pas par eux-mêmes

Enfants avec fractures multiples

Enfants et nourrissons avec fracture de côtes

Enfants et nourrissons avec fracture mi-humérale ou mi-fémorale

Enfants avec fracture inhabituelle : omoplate, lésion classique métaphysaire, os long, vertèbre ou sternum, sans mécanisme de trauma justifiable

L'histoire/mécanisme du trauma n'explique pas la fracture

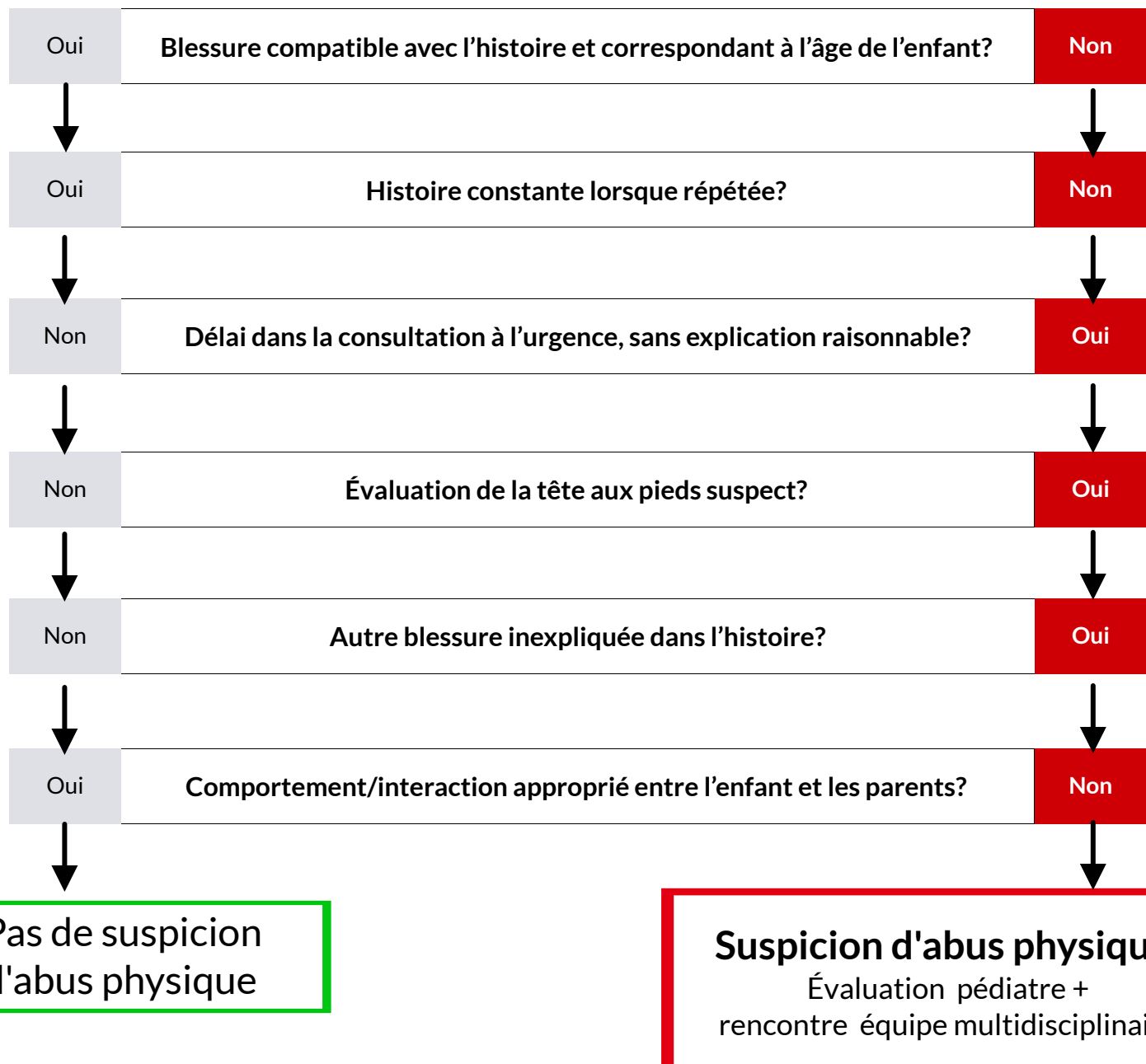
Acronyme TOC-4 pour identifier les ecchymoses rares et suspectes

T	Torse
O	Oreilles
C	Cou
4	Enfants \leq 4 ans



Outil SPUTOVAMO-R

*** Un seul résultat de la colonne de droite est nécessaire pour considérer une suspicion de maltraitance**





Outil SCAN

*** Un seul résultat de la colonne de droite est nécessaire pour considérer une suspicion de maltraitance**

